

Prof.: Patricia López Cifuentes.

E.U

EXAMEN FÍSICO SEGMENTARIO

Reseña o ficha médica

- Necesaria para identificar al paciente. Debe constar de los siguientes apartados:
- Nombre y apellidos
- Sexo
- Edad
- Raza o etnia

Primarios

- Clásicamente la exploración física es percepción de los signos del paciente relacionados con un síndrome o enfermedad por los sentidos del médico. Se compone de:
 - Inspección
 - Auscultación
 - Palpación
 - Percusión

Secundarios

- Olfación
- Endoscopia
- Ecografía

Inspección general

- Actitud: apatía, coma, excitación
- Estado de nutrición: obesidad, anorexia, caquexia
- Hidratación

Constantes vitales

- ⦿ Temperatura
- ⦿ Pulso: fuerte, débil
- ⦿ Frecuencia cardiaca
- ⦿ Frecuencia respiratoria

Examen físico segmentario

Cabeza

- Tamaño: normocéfalo, microcéfalo, macrocéfalo
- Perímetro craneano (en niños)
- Cuero cabelludo: integridad, higiene
- Cara: simetría, aumento de volumen, movimientos involuntarios, presencia de lesiones.

- Frente: tamaño, simetría de pliegues
- Arco periorbitario
- Cejas
- Párpados: parpadeo, simetría
- Pestañas
- Ojos

- Globo ocular.
Tamaño: exoftalmia, enoftalmia. Tensión Conjuntiva ocular y palpebral
- Escleras
- Iris
- Pupila
- Reflejo fotomotor, movimientos oculares, agudeza visual.

Nariz

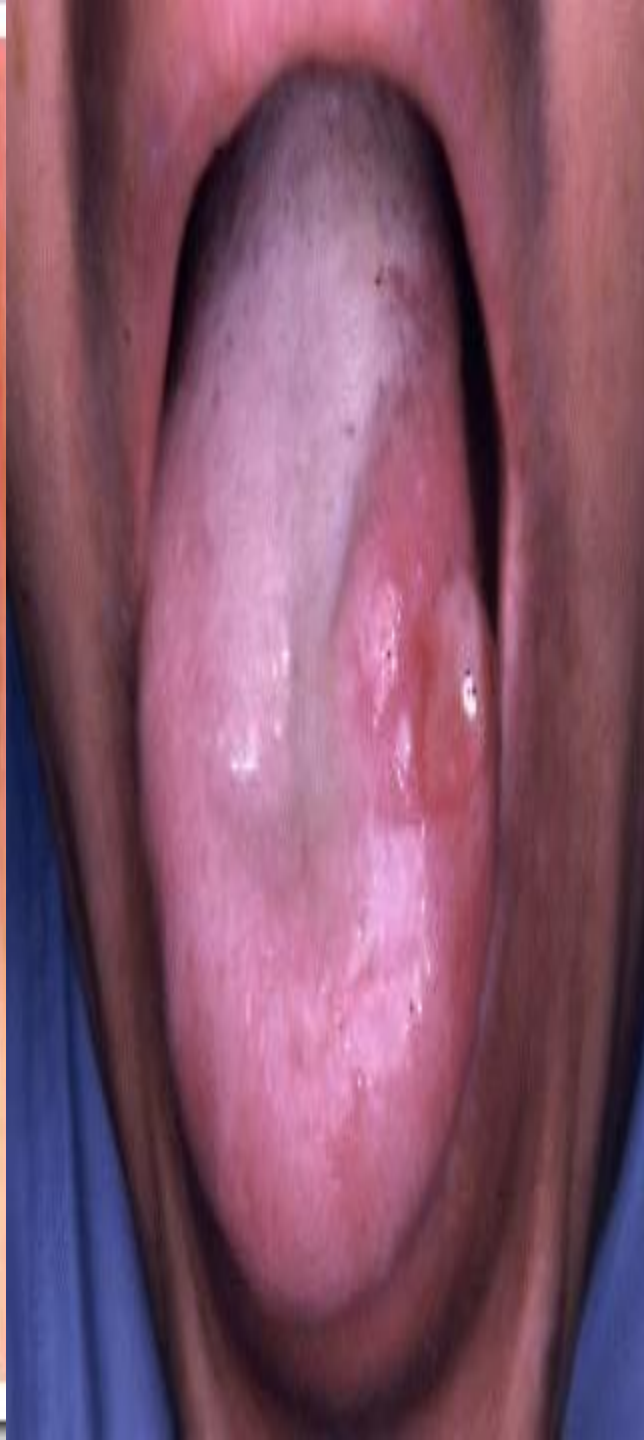
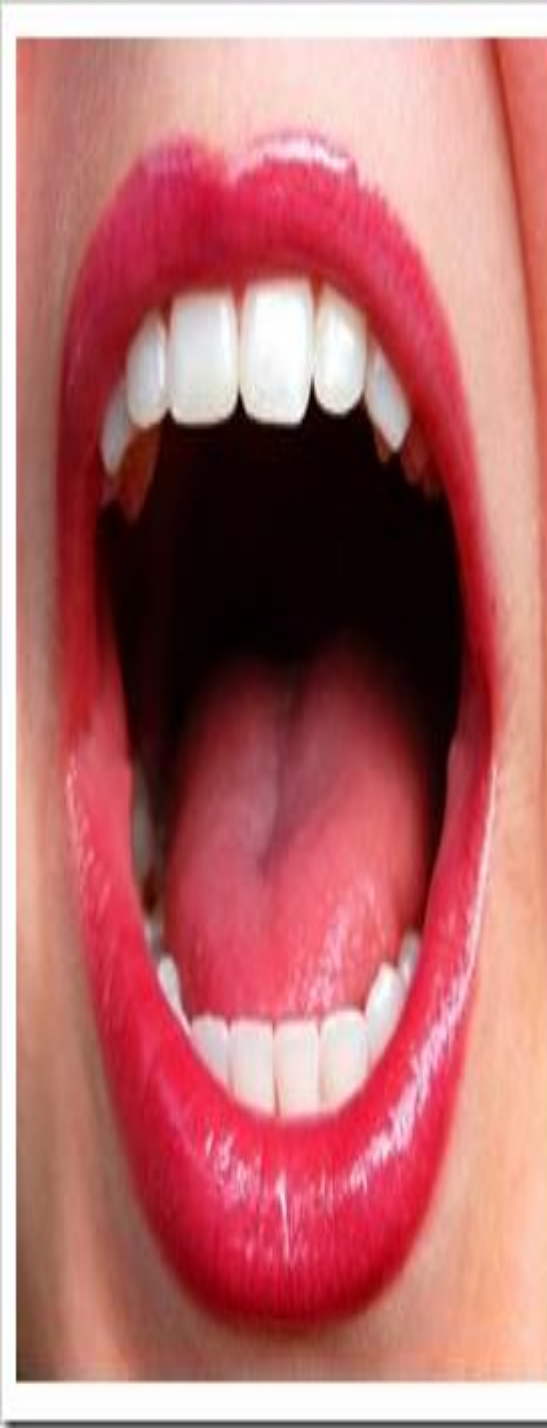- tamaño
- Tabique nasal: posición
- Mucosa nasal:
permeabilidad, olfato, aleteo nasal.
- Coriza

Oídos

- forma, tamaño, posición, simetría. Audición
- Pabellón auricular
- Conducto auditivo externo: higiene, secreciones

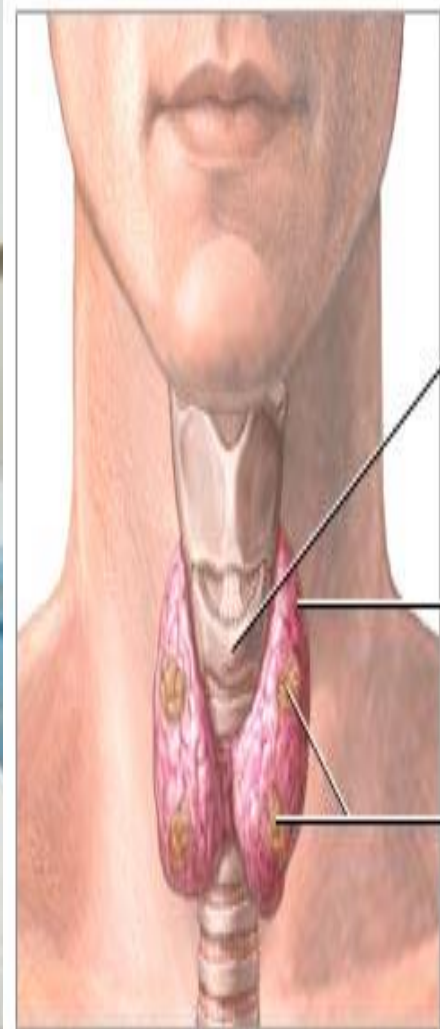Boca

- halitosis
 - Labios
 - Encías
 - Dentadura: oclusión, masticación. Higiene
 - Lengua: gusto
 - Paladar duro
 - Paladar blando
 - Glándulas salivares: salivación
- Amígdalas
- Faringe
- ⊙ Deglución



Cuello

- Movilidad
- Tiroides: tamaño
- Tráquea
- Yugulares: pulso carotídeo, sensibilidad, aumentos de volumen, masa, rigidez.



Cartílago cricoides

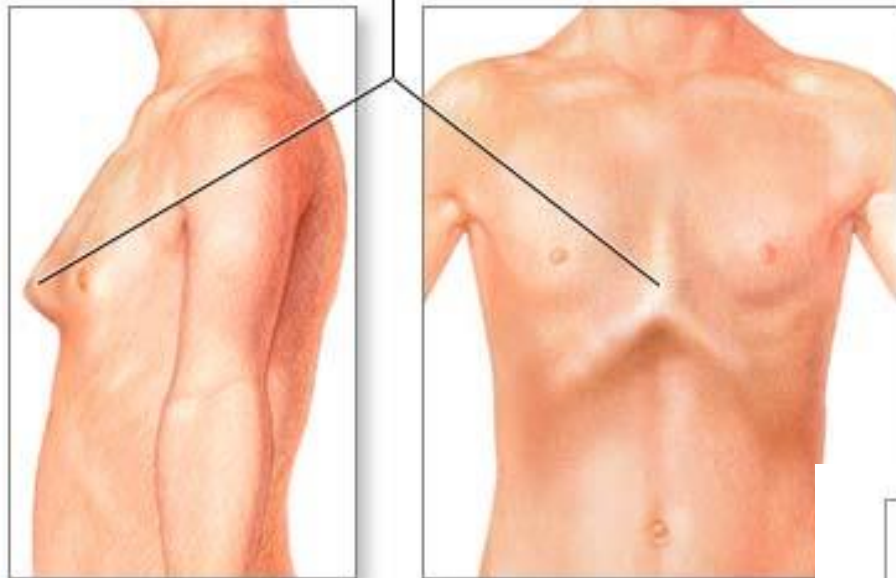
Glándula tiroides

Glándulas
paratiroides

Tórax

- Forma, simetría, uso musculatura accesoria, retracción o abombamiento de espacios intercostales, elasticidad, expansión, movilidad de la caja torácica, dolor, masas, percusión. Lesiones, cicatrices, cambios de coloración.
- Corazón: auscultación ruidos cardiacos
- Pulmones: auscultación ruidos pulmonares
- Mamas
- Axilas
- Simetría, textura, aumento de volumen, presencia de masas, retracción, secreciones, cambio de coloración, sensibilidad.

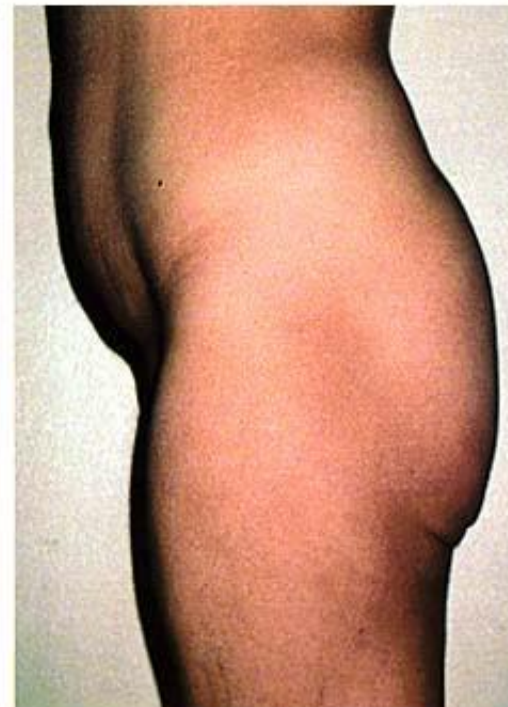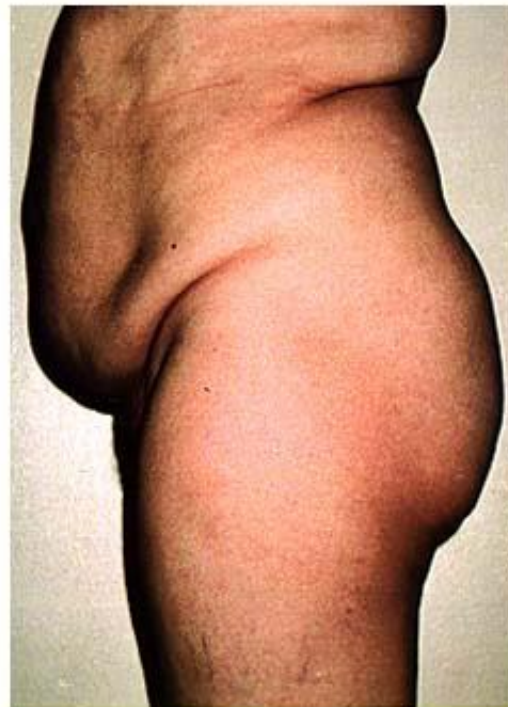Tórax arqueado



Mujer adulta después
de una mastectomía

Abdomen

- Forma: plano, excavado, distendido, abombado, globuloso, en delantal
- Ombligo: aspecto, verificar consistencia, blando, duro, compresible, no compresible
- Perímetro abdominal: simetría, coloración, cicatrices, lesiones, circulación colateral, dolor, resistencia, masas, ruidos hidroaéreos, matidez. Timpanismo, ascitis, organomegalias
- Es importante tratar de palpar las viseras para detectar agrandamientos o anomalías. El examen físico abdominal se realiza dividiendo el abdomen en 9 cuadrantes y se comienza por el hipocondrio izquierdo en sentido anti horario. En caso de que el paciente presente dolor se deberá comenzar por el lado opuesto al dolor y la región de dolor deberá ser la última



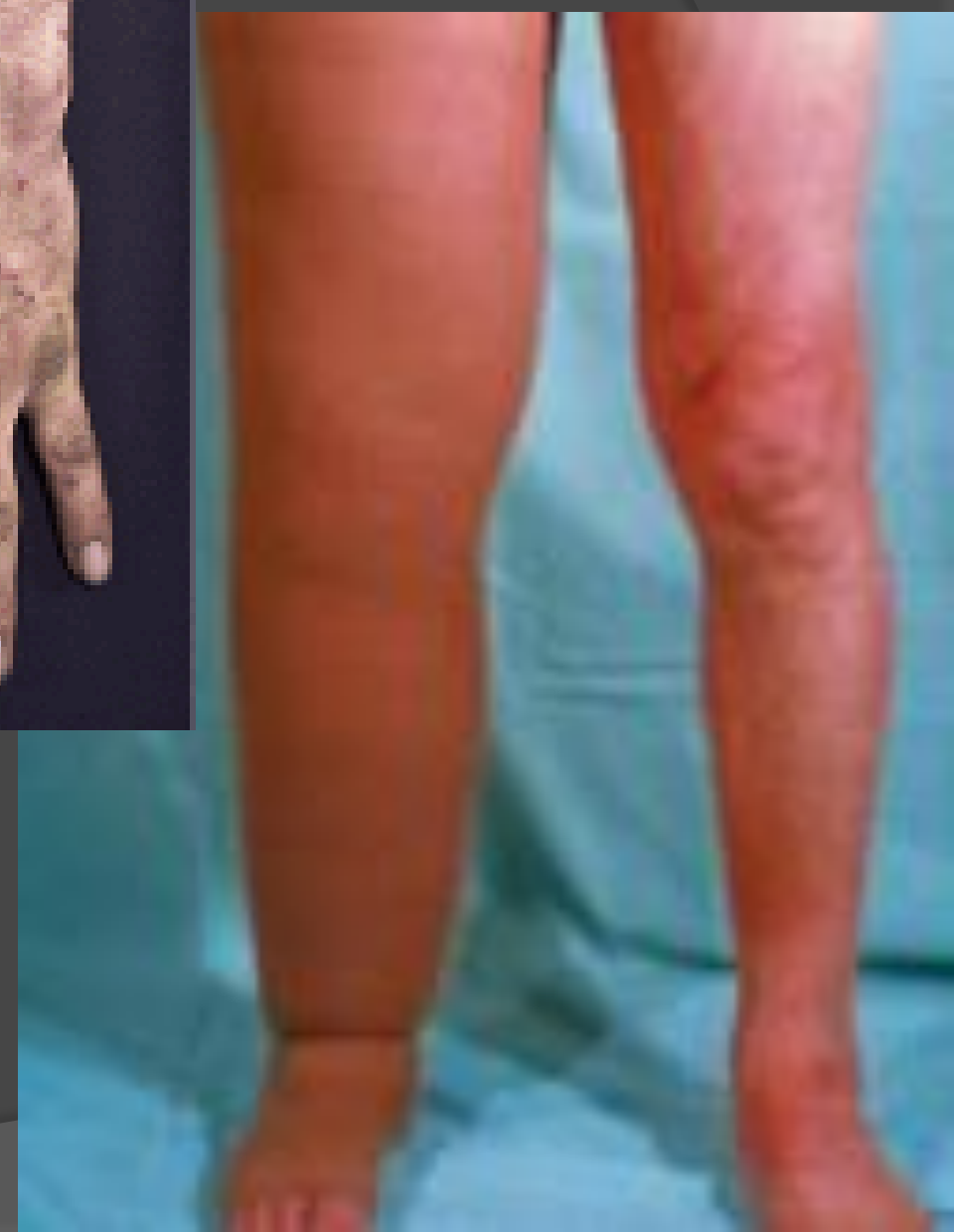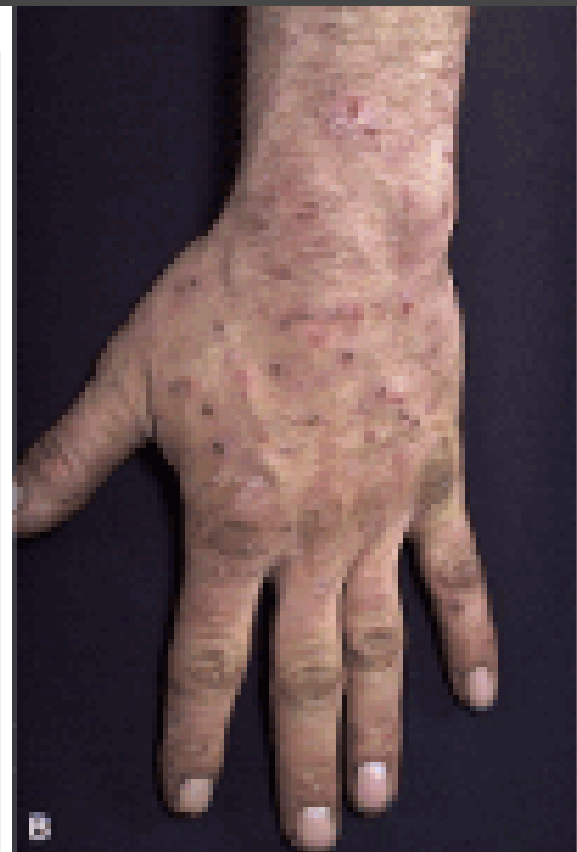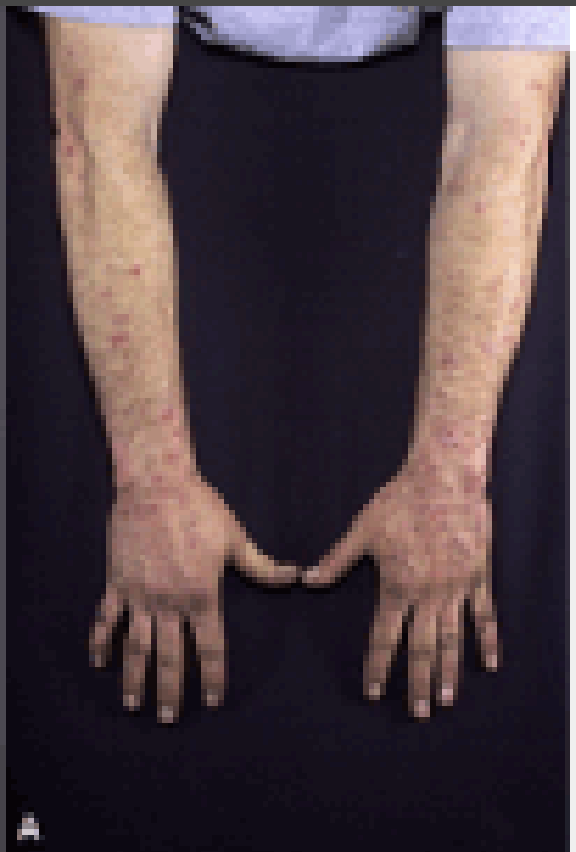Espalda

- Piel, músculos, huesos.
- Zona dorsal
- Zona lumbar
- Zona glútea, interglútea y anal: hemorroides, edema lumbosacro
- **Columna vertebral** Movimientos, alineación, deformidades, vicios, sensibilidad, curvatura.
- Región cervical
- Región torácica
- Región lumbar
- Región sacra
- Región coccígea



Extremidades superiores e inferiores

- Coloración, pulsos, sensibilidad, higiene. Edema, varices
- Tono muscular: flaccidez, contracturas, atrofia. Fuerza y resistencia. Movilidad: rango de movimientos, limitaciones.
- Articulaciones: dolor, aumento de volumen, calor, rigidez, deformidad.
- Alineación de extremidades
- Brazos, manos y dedos
- Pies y tobillos: pie valgo, pie varo. Dolor. Queratodermia, hallux valgus, dedo en martillo

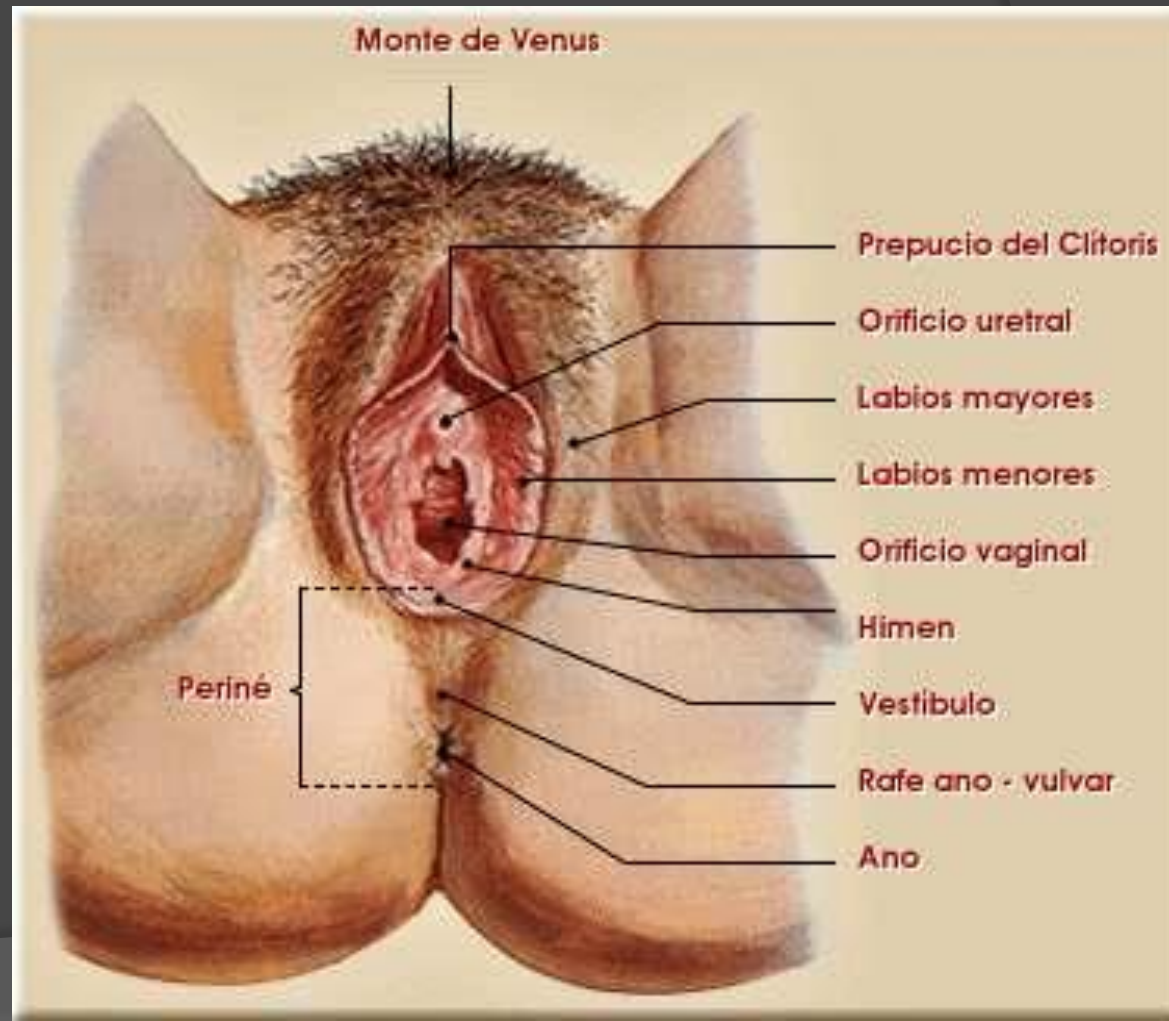


Genitales

- Grado de Tañer, hemorragia, dolor, secreciones, inflamación, masas, higiene.
- Vello pubiano

Genitales femeninos

- Labios mayores
- Clítoris
- Meato urinario
- Labios menores
- Abertura vaginal
- Zona perineal



Genitales masculinos

- Pene: color, secreciones.
 - Prepucio
 - Glante: esmegma
 - Meato urinario
- Testículos: tamaño, consistencia

